CEFPAS

OBIETTIVO Trauma

REGIONE SICILIANA

Il Trauma chiuso e la lesione da scoppio di un viscere cavo

Un evento da non sottovalutare

Stefano M. Calderale

Caltanissetta
9-10 Giugno 2025

La perforazione di un viscere cavo nel trauma grave

Damage Control Strategy

Admission……ER……OR……ICU……OR……ICU……..

- **Obbiettivo**
  - stabilizzazione fisiologica del paziente traumatizzato

- **Metodo**
  - Abbreviated Laparotomy
  - controllo dell'emorragia e delle contaminazioni
  - Stabilizzazione fisiologica in terapia intensiva
  - Open Abdomen
  - intervento chirurgico definitivo ritardato

controllo delle contaminazioni

- **Chiusure rapide delle perforazioni intestinali**
  - Suture a punti staccati o affondamenti
  - Uso di stapler.
- **Resezioni senza anastomosi**
  - Segmenti intestinali gravemente danneggiati legati o chiusi con stapler).
- **Stomie temporanee**

insidia

Ma nel trauma chiuso
non tutto è sempre evidente

Le lesioni perforative addominali da trauma chiuso variano dal 5% al 15% (anni ‘80) con una prevalenza dell’ 1% (WSES 2022)

Caso A - Enzo

Ore 11 circa

M – Enzo, 21 aa.

Caduto dallo scooter per una buca. Indossava il casco. Riferisce di essere caduto sul manubrio

I - Dolore alla base dell'emitorace Sn, all'epi-meso gastrio e fianco Sn.

S- PA 130/60; FC 100; FR 30; GCS 15; T 36.6°

T- O_2 6 lt/m

Caso A - Enzo

Ore 12 . Codice rosso

- Parametri vitali invariati
- O_2 12 lt
- SF 500ml
- EGA:
  - PH 7.49; pO_2 240 mmHG; pCO_2 23 mmHG; HCO_3 17.5 mmol/l ; BE - 3,9; Sat.$O_2$100 % ; Lac 2,9 MEq/L ; P/F 480
- Eco FAST: versamento pleurico Sn; versamento libero nella loggia spleno-renale e nello scavo del Douglas
- Emocromo: Hb 14; GB 12.000
- Richiesta TC e Consulenza Chirurgica

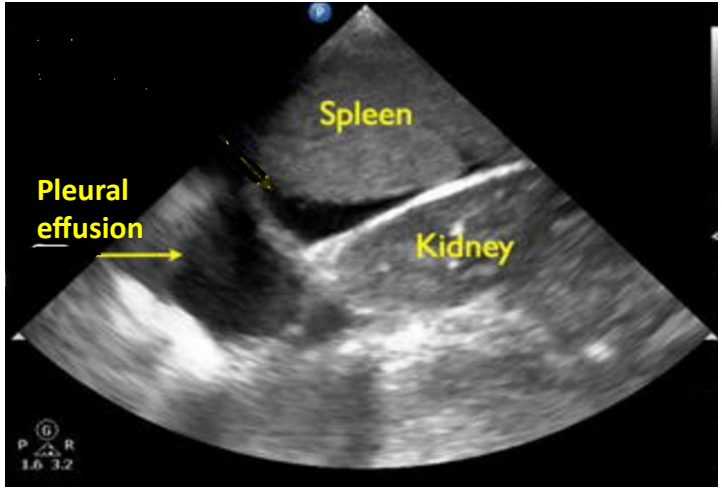

Caso A - Enzo

Ore 14

- Frattura 8° e 9° costa Sn con segni disventilatori e segni di versamento
- Focolai ipodensi lineari a carico del parenchima splenico, compatibili con soluzioni di continuo (lacerazioni).
- Formazioni ipodense, a morfologia tondeggiante e ovalare, all'interno del parenchima splenico, riferibili a ematomi intrasplenici.
- Versamento libero di sangue in cavità peritoneale (emoperitoneo).
- Non aria libera

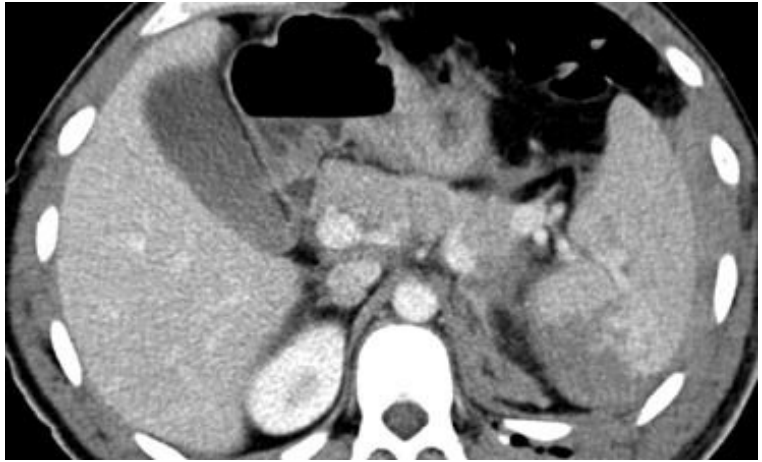

Caso A - Enzo

Ore 15

- Il chirurgo e l'anestesista visto che i Parametri vitali permangono stabili optano per un NOM.
- Enzo viene trasferito nel reparto chirurgico in un letto monitorizzato
- Terapia: SF 1.000; Rocefin 2g; Antidolorifici al bisogno.
- Ripetere emocromo alle 20. ⟹ Emocromo: Hb 15; GB 14.000
- Nella notte si lamenta di dolori addominali e di avere sete
  - Consigliati Paracetamolo e aumento velocità infusione. Ripetere emocromo alle 7.

Caso A - Enzo

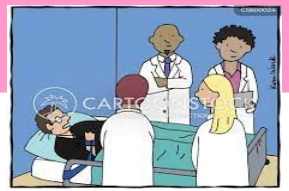

Ore 9 giorno successivo

- Enzo è disteso su un fianco con le ginocchia piegate verso il petto, ha difficoltà e forti dolori a distendersi supino.
- Lingua asciutta, ha sete e il viso è affilato
- Emocromo Hb 13; GB 28.000
- Addome a tavola, ipomobile, contratto, non trattabile, m. di Blumberg +++, peristalsi assente
- EGA: PH 7.27; pO_2 210 mmHG ; pCO_2 46 mmHG; HCO_3 16,8 mm/l; BE - 11,6; Lac 5,2 MEq/l; Sat.O_2 99 %; P/F 420

Caso A - Enzo

TC

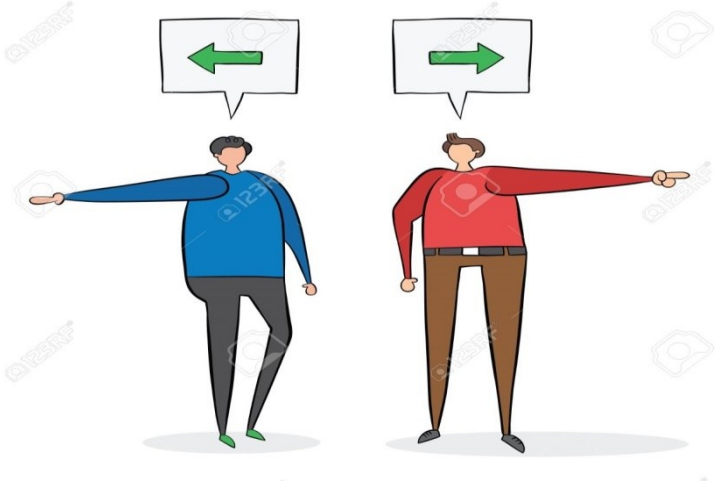

CO

Caso A - Enzo

Diagnosi operatoria

- Peritonite diffusa da perforazione di ansa ileale
- Rottura di Milza con emoperitoneo

Terapia Chirurgica

- Splenectomia
- Sutura e affondamento della perforazione
- Ampia toilette e lavaggio addominale con più di 5 litri di SF calda
- Drenaggi

Caso B - Mario

M - 58 aa. Operaio magazziniere. Urtato all'addome da una braccio di un muletto che spostava pallets.

I - Riferisce dolore al meso gastrio.

S - PA 160/80; FC 80; FR 24; GCS 15; T 36.8°

T - Nessuna.

Riferisce di assumere Nebivololo e Ramipril

Caso B - Mario

Ore 11 circa

- Parametri vitali invariati
- Addome piano, mobile, trattabile, lievemente dolente e dolorabile al mesogastrio ove si rileva una ecchimosi.
- Emocromo: Hb 16; GB 7.000
- FAST negativa sui 4 quadranti
- EGA: PH 7.42; pO_2 68 mmHG; pCO_2 37,4 mmHG; HCO_3 25 mmol/l; BE 1,5; Lac 1.8 Meq/l; Sat.O_2 99 %; P/F 323

Ore 13 circa

Mario rifiuta il ricovero per osservazione

Caso B - Mario

giorno successivo

- Con l’opposizione della moglie, Mario decide di tornare al lavoro
- Alle 17 ha un improvviso dolore addominale per cui si siede. Ai colleghi dice di non preoccuparsi che il dolore è passato.
- Tornato a casa non dice nulla alla moglie e cena
- La notte si alza per la sete
- La mattina è sofferente per un dolore addominale sordo
- Si fa convincere a tornare al PS

Caso B - Mario

Ore 10 circa del giorno successivo
Nuovo accesso in PS

- Somministrato O_2 in maschera con reservoire a 12 l/min
- PA 170/85; FC 90; FR 28; GCS 15; T 37.8°
- Addome piano, ipomobile, scarsamente trattabile, manovra di Blumberg +, peristalsi assente
- Emocromo: Hb 15; GB 16.000; PCT 6 ng/lt
- EGA: PH 7.44; pO_2 118 mmHG; pCO_2 23 mmHG; HCO_3 15,5 mmol/l; BE -7,7; Lac 3,8 MEq/l; Sat.O_2 97 %; P/F 236

- **Richiesta TC**

Caso B - Mario

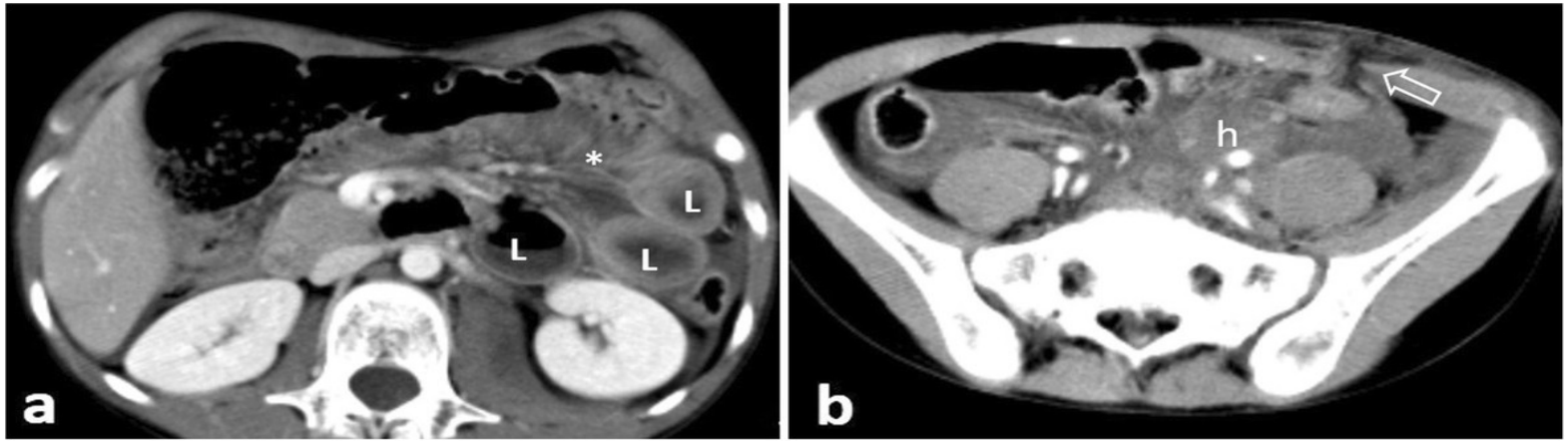

Perforazione di ansa intestinale.

Le immagini assiali mostrano anse intestinali distese con parete ispessita (L), imbibizione del mesentere (*) che converge in un ematoma mesenterico (h),

insidia

un ematoma del mesentere, può limitare l'apporto di sangue a un segmento intestinale innescando il processo di ischemia, necrosi e perforazione secondaria della parete .

Caso B - Mario

Terapia Chirurgica

- Sutura e affondamento della perforazione
- Ampia toilette e lavaggio addominale con più di 5 litri di SF calda
- Drenaggi

Take home messages

- Nel **traumatizzato grave** deve essere data massima attenzione, al controllo chirurgico dell'**emorragia**, e delle **contaminazioni**.
- Massima attenzione al trauma addominale in **trattamento non operatorio** (NOM) o a quello di modesta entità.

La perforazione intestinale non immediatamente evidente può manifestarsi , con i segni della sepsi, anche a distanza di giorni

Le percentuali di peritoniti in diagnosi ritardate si aggira sull'80%

THANK YOU
FOR YOUR
ATTENTION